

VAKA TAKDİMİ

DEV MEDIASTİNAL LENFOMA

Tr. İlker ÖKTEN (x)
Dr. Mustafa PAÇ (xx)
Dr. Hikmet KOÇAK (xxx)
Dr. Mecit SÜERDEM (xxxx)
Dr. Necati KELEMENÇE (xxxx)

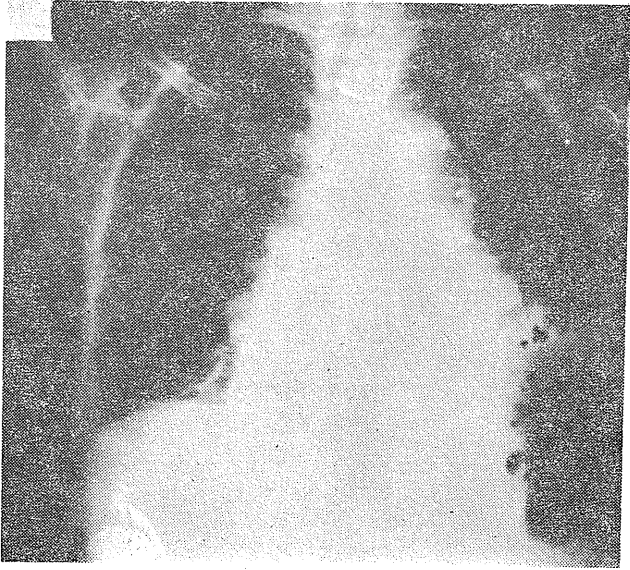
Tedavisi geçikmiş, V. Cava Superior Sendromu ve özofagus basısı yapmış dev bir mediastinal lenfoma vakası sunulmuştur.

V.T.: N.Ö. Prot. 1250, 24.2.1984. 56 yaşında bir ev hanımı sırt ağrısı, nefes darlığı, zayıflama, iştahsızlık şikayetleri üç yıldır gelişen hastanın son bir aydır yutma güçlüğü ve yüz, boyunda şişlik, morarma olmuş, öz ve soy geçmişi özellik arzetmiyor. Fizik muayenesinde genel durum bozuk, santral siyanoz ve VCSS mevcut. Sol skalen bölgede 1 cm. lik lenfadenopati, bilateral yaygın kreptan raller alınıyor. Hepatosplenomegali belirlenemedi. Sedim 20-45/mm1-2 s, kan biyokimyası ve periferik yayması normaldi. Skalen lenf bezi biopsisi lenfadenit olarak rapor edildi. Hastanın akciğer grafisinde dev bir mediastinal kitle tesbit edildi. (R.1). Sol diafragma yükselmişti. Hastaya median sternotomi yapıldı. Bütün mediasteni kaplayan 1.5 kg. ağırlığında kitle eksize edildi. (R. 2) Patolojisi iyi diferansiye lenfositik tip lenfoma olarak bildirildi. Hastaya yalnız Endoksan kürü uygulanabildi. VCSS geçen, rahat yutabilen hasta taburcu edildi. Daha sonra dört kez daha endoksan kürü yapıldı. Hasta operasyondan 7 ay sonra kaybedildi.

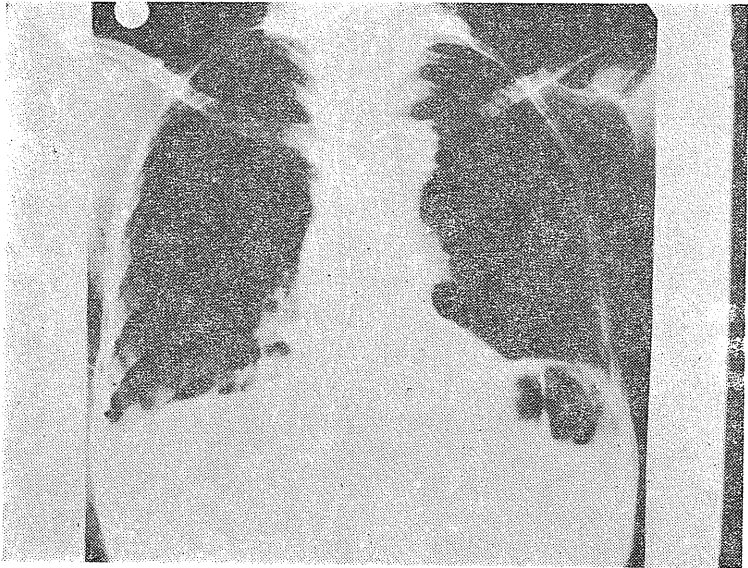Yorum: Hasta tedavisi geçikmiş bir mediastinal lenfoma olgusudur. Bu yüzden VCSS ve özofagus basısı gelişmiştir. Kitle eksize edilmiş ve endoksan kemo-terapi uygulanmış buna rağmen surviv uzun olmamıştır. Gecikmiş vakalarda mediastinal lenfoma dev bir büyüklüğe ulaşabilmekte ve bası bulguları vermektedir.

A case of giant mediastinal lymphoma with VCSS was presented.

-
- (x) Ata. Üni, Tıp Fak. GKDC Anabilim Dalı Doçenti
(xx) " " " " " " " Yard. Doç.
(xxx)" " " " " " " " Uzman
(xxxx) Atatürk Üni. Tıp. Fak Göğüs Hast. Bilim Dalı Araş. G.



Resim - 1



Resim - 2